

Review

Zementfreie Hüftendoprothetik: eine aktuelle Übersicht

Cementless total hip arthroplasty: a review

Peter Diehl^{1,*}, Maximilian Haenle¹, Philipp Bergschmidt¹, Hans Gollwitzer², Johannes Schauwecker, Rainer Bader und Wolfram Mittelmeier¹

¹ Orthopädische Klinik und Poliklinik, Universität Rostock, Rostock, Deutschland

² Klinik für Orthopädie und Unfallchirurgie, Technische Universität München, München, Deutschland

Zusammenfassung

Das Ziel der Hüftendoprothesen-Implantation ist die Wiederherstellung eines zuvor schmerzhaft geschädigten und bewegungseingeschränkten Hüftgelenkes unter besonderer Beachtung der biomechanischen Verhältnisse. In der vorliegenden Arbeit wird der aktuelle Stand hinsichtlich Design und Materialien von zementfrei zu verankernden Hüftendoprothesen mit den jeweiligen Vor- und Nachteilen sowie präoperativer Planung und Implantationstechniken dargestellt. Grundlage für eine zementfreie Verankerung ist dabei eine biologische Integration des Implantates durch Kontaktosteogenese (Anwachsen des Knochens an das Implantat). Voraussetzung dafür ist eine gute Primärstabilität zur Vermeidung von Relativbewegungen, welche im Idealfall durch eine Verklebung des Implantates im Knochenlager (Press-Fit) erreicht wird. Sekundär kommt es zu einer dauerhaften Integration mit knöchernem Einbau des Implantates. Wesentlichen Einfluss darauf haben Materialeigenschaften, Design und Oberflächengestaltung der Implantate. Die zementfreie Verankerung wird meist bei jüngeren Patienten sowie älteren Patienten mit guter Knochenqualität angestrebt. In neueren Untersuchungen konnte jedoch auch bei älteren Patienten mit schlechter Knochenqualität eine sichere Fixierung zementfreier Implantate erzielt werden. Die Hauptvorteile der zementfreien Verankerung sind neben der biologischen Integration eine kürzere OP-Zeit, weitgehende Vermeidung intraoperativer Fettembolien und fehlende thermische Gewebsschädigung durch den aushärtenden Knochenzement. Weiterhin können technisch aufwendige und komplikationsreiche Zemententfernungen bei Wechseloperationen vermieden werden. Nach der aktuellen Datenlage bietet nicht nur

die zementfreie Fixierung der Hüftpfannen, sondern auch die zementfreie Verankerung der Hüftstiele im Vergleich zu einer zementierten Verankerung eine sichere und dauerhafte Implantatfixation mit guter Langzeitstabilität.

Schlüsselwörter: Abrieb; Hüftendoprothese; Werkstoff; zementfrei.

Abstract

The purpose of total hip replacement (THR) is the restoration of a painless functioning hip joint with the main focus on the biomechanical properties. Advances in surgical techniques and biomaterial properties currently allow predictable surgical results in most patients. Despite the overwhelming success of this surgical procedure, the debate continues surrounding the optimal choice of implants and fixation. Femoral and acetabular implants with varying geometries and fixation methods are currently available. Problems inherent with acrylic bone cement, however, have encouraged surgeons to use alternative surfaces to allow biologic fixation. Optimal primary and secondary fixation of cementless hip stems is a precondition for long-term stability. Important criteria to achieve primary stability are good rotational and axial stability by press-fit fixation. The objective of the cementless secondary fixation is the biological integration of the implant by bony ingrowth. Nevertheless, current investigations show excellent results of cementless fixation even in older patients with reduced osseous quality. The main advantages of cementless fixation include biological integration, reduced duration of surgery, no tissue damage by cement polymerization and reduction of intraoperative embolisms. In comparison to cemented THR both, cementless sockets and stems provide good long-term results.

Keywords: cementless; material; total hip replacement; wear.

Einleitung

Der künstliche Hüftgelenkersatz besitzt zweifellos eine herausragende Position in der Orthopädischen Chirurgie und stellt einen der großen medizinischen Fortschritte des letzten Jahrhunderts dar. Mittlerweile werden weltweit mehr als 1 Mio. Hüftendoprothesen jährlich implantiert, davon über 150.000 in Deutschland [8]. Ziel der endoprothetischen Versorgung ist die Wiederherstellung eines schmerzfreien,

*Korrespondenz: PD Dr. med. Peter Diehl, OZMO
Orthopädiezentrum München Ost, Kellerstr. 8, 85567 Grafing,
Deutschland
Phone: +49 (8092) 24 77 440
Fax: +49 (8092) 24 77 449
E-mail: dr.peter.diehl@googlemail.com

funktionsfähigen Gelenkes mit möglichst anatomischer Rekonstruktion.

Die ersten Versuche zum endoprothetischen Ersatz arthrotisch veränderter Gelenke wurden bereits im 19. Jahrhundert durch Themistokles Gluck beschrieben [21], welche jedoch aufgrund hoher Infektionsraten erfolglos blieben. Weitere Entwicklungen folgten in der ersten Hälfte des 20. Jahrhunderts u.a. durch Smith-Petersen („mould arthroplasty“: Kunststoff- bzw. Metallinterponat über dem Hüftkopf) [72], Moore (Schenkelhalsnagel mit Vitalliumkopf) [72], den Brüdern Judet (Schenkelhalsnagel mit Acrylkopf) [33], Thompson (Kopf-Schaft-Prothese aus Vitallium) [78–80], Urist (Metallacetabulum) [86] und Wiles (erste Endoprothese aus Metall) [46, 91]. Aufgrund einer Vielzahl an Rückschlägen, insbesondere durch abriebbedingte aseptische Lockerungen und Infektionen, konnten sich die beschriebenen Systeme nicht etablieren [46]. Erst Charnley gelang in den 1960er Jahren der Durchbruch. Durch das sogenannte Low-Friction-Prinzip konnte der Abrieb und somit die Vielzahl der aseptischen Lockerungen deutlich reduziert werden [11]. Zum einen beschreibt Charnley hier die Kombination eines harten und eines weicheren Gleitpartners (Metall-Polyethylen). Zudem wurde durch Verwendung eines Kopfes mit relativ kleinem Radius die Reibung im Gleitlager weiter reduziert [11]. Weitere Entwicklungen durch Charnley waren für die Endoprothetik wegweisend: Zum einen konnten durch den Einsatz der Reinraumtechnik die Infektionsraten signifikant reduziert werden [12, 90]. Zum anderen erzielte Charnley durch den erstmaligen Einsatz von Polymethylmetacrylat (PMMA, „Knochenzement“) in der Hüftgelenkchirurgie eine formschlüssige Kraftübertragung vom Implantat in das acetabuläre und femorale Knochenlager und damit die Voraussetzung für eine primäre stabile Verankerung der Endoprothesen [90].

Ein immer noch relativ häufiges Versagen des Zementmantels sowie Hitzenekrosen durch hohe Aushärtungstemperaturen des Polymers führten jedoch weiterhin zu relativ hohen Raten an Osteolysen und aseptischen Lockerungen [27]. Als Folge hieraus wurden Ende der 1970er Jahre die Ergebnisse der zementierten Verankerung als unzureichend angesehen. Anknüpfend gab es eine Vielzahl neuer Entwicklungen, wobei zum einen die Verbesserung der Zementiertechnik im Mittelpunkt stand, und zum anderen das Ziel einer dauerhaften, zementfreien Implantatfixation verfolgt wurde [27]. Insbesondere durch Modifikation der Oberflächenstruktur wurde in der zementfreien Endoprothetik versucht, eine Verklebung und Verzahnung des Implantates mit dem Knochen zu erreichen. Frühe Beispiele waren die Tragrippen nach Mittelmeier [45], aufgesinterte Kugeln nach Lord [41, 42] oder aufgesinterte Metallspäne nach Harris-Galante („Fiber-Mesh“) [47, 64].

Seit den 1970er und 1980er Jahren steht nun eine Reihe an Implantaten zur Verfügung, die bereits sehr gute Langzeit-Ergebnisse geliefert haben. Mit den so genannten Exeter- und Zweymüller-Systemen soll hier nur je ein Beispiel für zementierte und zementfreie Versorgungsmöglichkeiten aufgeführt werden [40, 74, 94]. Der weiterhin zunehmende Erfolg der Hüftendoprothetik hat so Millionen Patienten

Beschwerdefreiheit und eine Verbesserung der Lebensqualität gebracht.

Der vorliegende Artikel soll einen Überblick über die zementfreie Hüftendoprothetik geben. Dabei werden die zentralen Punkte wie Indikation, Planung, Verankerung, Materialien, Ergebnisse und die häufigsten Komplikationen dargestellt.

Indikationen zum künstlichen Hüftgelenkersatz

Typische Indikationen zum künstlichen Hüftgelenkersatz sind therapieresistente fortgeschrittene primäre oder sekundäre Koxarthrosen gemäß radiologischer Stadieneinteilung nach Kellgran und Lawrence [34] mit schmerzhafter Funktionseinschränkung und entsprechendem Leidensdruck. Hier muss u.a. anamnestic erhoben werden, wie weit die schmerzfreie Gehstrecke ist und ob Analgetika eine Schmerzlinderung oder gar Beschwerdefreiheit erreichen. Auch ist die fortgeschrittene Hüftkopfnekrose, bei der alternative Therapieverfahren nicht mehr angewendet werden können, eine Indikation zum künstlichen Hüftgelenkersatz. Weitere Indikationen sind die Schenkelhalsfraktur nach Scheitern einer osteosynthetischen Versorgung. Zunehmend wird auch die primäre Versorgung der Schenkelhalsfraktur bei Dislokation oder gleichzeitig bestehender Koxarthrose oder Osteoporose propagiert. Dies sollte jedoch nur bei gesunden, aktiven Patienten mit längerer Lebenserwartung erfolgen. Bei älteren Patienten mit hoher Komorbidität wird weiterhin die Implantation einer Hemiendoprothese empfohlen [63]. Weiterhin werden nicht gelenkerhaltend operable Tumoren und proximale Femurmetastasen endoprothetisch teilweise mit speziellen Tumorimplantaten versorgt.

Entscheidend für die Indikationsstellung zum Hüftgelenkersatz ist die Symptomatik des Patienten, da die klinische Symptomatik und der Röntgenbefund bei den degenerativen Erkrankungen des Hüftgelenkes nicht immer in ihrer Ausprägung korrespondieren. Die Indikation ergibt sich aus dem Leidensdruck des Patienten und nicht aus dem radiologisch ermittelten Arthrosegrad. Die Beschwerdesymptomatik sollte mittels Anamnese (Leisten-, Ruhe-, Anlauf- und Belastungsschmerz), klinischer Untersuchung (Bewegungseinschränkung, Beinlängendifferenz, Schmerzprovokation) und radiologischer Diagnostik (Röntgen: Beckenübersicht und Hüfte axial) untermauert werden [14]. Differentialdiagnostisch müssen insbesondere Erkrankungen der unteren Lendenwirbelsäule berücksichtigt werden, aber auch Frakturen, Infektionen u.a. [14].

Meist handelt es sich also bei der operativen Versorgung der Koxarthrose um einen elektiven Eingriff, welcher eine entsprechende präoperative chirurgische als auch anästhesiologische Planung erfordert.

Kontraindikationen

Der künstliche Hüftgelenkersatz unterliegt aufgrund des großen implantierten Fremdkörpers einem beachtenswerten

Infektionsrisiko zwischen 0,5 und 2% der Fälle [20]. Absolute oder relative Kontraindikationen sind deshalb vornehmlich Situationen, in denen von einer zusätzlichen Erhöhung des Infektionsrisikos auszugehen ist. Dazu gehören floride Infektionen (auch fern vom OP-Gebiet), chronische Infektionen im OP-Gebiet, zytostatische Behandlung oder die hochdosierte Kortikosteroidtherapie als relative Kontraindikationen und ein reduzierter Allgemeinzustand.

Implantate

Aus Produkthaftungsgründen dürfen außer in Ausnahmefällen die Implantat-Modelle verschiedener Hersteller nicht kombiniert werden. Aus diesem Grund und wegen zum Teil unterschiedlicher Lernkurven bei der Anwendung verschiedener Systeme werden in der Regel Implantate aus der Hand eines Herstellers, welcher zementierte und zementfreie Implantate anbietet, verwendet. Im Allgemeinen werden zementierte Implantate bei Patienten verwendet, welche älter als 75 Jahre sind, eine verminderte Knochendichte aufweisen oder bei denen ein weiterer Verlust an Knochendichte anzunehmen ist (z.B. Cortisontherapie). In neueren Untersuchungen konnte jedoch auch bei älteren Patienten mit schlechter Knochenqualität eine sichere Fixierung zementfreier Implantate beobachtet werden [7, 56]. Einzelne Arbeiten berichteten über eine Stimulation des Knochenwachstums um zementfreie Implantate bei Patienten mit Osteoporose. Prinzipiell muss der Operateur jedoch abhängig von der sich intraoperativ darstellenden Knochenqualität auf einen Wechsel der Verankerungsart (zementfrei → zementiert) vorbereitet sein. Weiterhin erfolgt in der präoperativen Planung die Festlegung der zu verwendenden Größe des jeweiligen Implantats. Hierbei sollte darauf geachtet werden, dass ein zementfreies Implantat entweder direkten kortikalen Kontakt aufweist oder eine Schicht von mindestens 1 mm komprimierter Spongiosa vorliegt [62], um ein übermäßiges Nachsintern zu

vermeiden. Essentiell für die präoperative Planung ist außerdem die klinische sowie radiologische Bestimmung der Beinlänge und des Offsets, wobei auch auf präoperativ bestehende Achsfehlstellungen (Coxa vara, Coxa valga) eingegangen werden muss.

Implantate sind heute modular aufgebaut (Abbildung 1), um bei Verschleiß/Abrieb der Gleitflächen oder bei rezidivierenden Luxationen isoliert die entsprechenden Gelenkteile austauschen zu können. Die wesentlichen Charakteristika der im Knochen zu verankernden Implantatkomponenten sind in Tabelle 1 zusammengefasst. Die Modularität erlaubt eine gezielte intraoperative Ausrichtung der Gelenkpartner. Zur intraoperativen Rekonstruktion der Gelenkmechanik sind zudem Modelle mit unterschiedlich gewinkelten aufsteckbaren Konusadaptern und Köpfe mit dezentralem Konusaufsatz verfügbar.

Zementfreie Verankerung

Die zementfreie Verankerung zielt auf eine biologische Integration des Implantates durch Kontaktosteogenese (Anwachsen des Knochens an das Implantat). Voraussetzung dafür ist eine gute Primärstabilität zur Vermeidung von Relativbewegungen, welche durch eine Verklebung des Implantates im Knochenlager (Press-Fit) erreicht werden kann [50–52, 54]. Sekundär kommt es dann zu einer dauerhaften Integration mit knöchernem Einbau des Implantates [38]. Wesentlichen Einfluss darauf haben Materialeigenschaften, Design und Oberflächengestaltung der Implantate (Tabelle 1, Abbildung 2).

Nach der aktuellen Datenlage bietet sowohl die zementierte als auch die zementfreie Verankerung der Hüftstiele eine sichere und dauerhafte Implantatfixation mit guter Langzeitstabilität [2, 93]. Die Hauptvor- und Nachteile der zementfreien Verankerung sind in Tabelle 2 zusammengefasst.




Abbildung 1 Darstellung einer modular aufgebauten Hüftgelenktotalendoprothese.

(A) Prothesenstiel (Schafthkomponente) mit aufgesetztem Keramikkopf (Hipstar™, Stryker®). Der Keramikkopf besteht aus Al_2O_3 . (B) Metallische Schraubpfannengehäuse (Trident TC™, Stryker®) bestehend aus einer TiAl_6V_4 Schmiedelegerung. (C) Pfannen-Einsatz (Insert), aus sequentiell hochvernetztem Polyethylen (Stryker®).

Tabelle 1 Charakterisierung von Hüftendoprothesen nach Verankerung, Form, Material und Oberflächenmorphologie.

Verankerung			
Zementiert (I., II., III. Generation)			
Zementfrei	Pfanne		Pressfit Schraubpfanne Kombination
	Stiel		Epiphysär (Oberflächenersatz) Epi-metaphysär (Schenkelhalsprothese) Metaphysär (Kurzstiel) Meta-diaphysär (Standardstiel); distale oder proximale Verankerung Diaphysär (Langstiel)
Hybrid	Pfanne meist zementfrei, Stiel zementiert		
Form			
Pfanne			Sphärisch Abgeflacht Asymmetrisch
Stiel			Gerade („Geradschaft“) Anatomisch Maßgefertigt (custom-made)
Material			Cobalt-Chrom-Molybdän Titanlegierungen Reintitan Edelstahl
Oberflächenmorphologie			Poliert Strukturiert Beschichtet (z.B. Hydroxylapatit, Tantal, TiNb)

Bei den Hüftstielen unterscheidet man die Verankerung im epiphysären, metaphysären und diaphysären Knochenlager (Tabelle 1). Hüftstiele, welche im proximalen Femur diaphysär verankert werden, zeigen eine stressbedingte Verdickung der Corticalis in den lastaufnehmenden Zonen im metadiaphysären Femur und einen Knochenschwund mit erhöhter Röntgentransparenz im ungenügend belasteten proximalen Femur. Zudem kann es durch Schwingen der Endoprothese

im proximalen Anteil zu sichtbaren Saumbildungen kommen. Mit proximal strukturierten Oberflächen (ca. proximale zwei Drittel), welche zu einer vermehrten proximalen Integration und Krafeinleitung führen, kann das Phänomen des Stress-Shieldings weitgehend vermieden werden. Auch der früher bei zementfreien Hüftendoprothesen häufig beobachtete Oberschenkelschmerz ist dadurch nahezu verschwunden [53]. Studien zeigten jedoch auch bei proximaler Veran-




Abbildung 2 Konzept einer zementfreien Endoprothese mit vollstrukturierter Hüftpfanne und zusätzlicher Schraubenfixation (CL-Metallsockel Typ 2000 Plus[®], ESKA) sowie proximal teilstrukturierter Hüftstiel Typ G2[®] (ESKA). Durch die proximale Spongiosa Metal[®] Oberflächenstruktur (Tripoden) kann eine vermehrt proximale Krafeinleitung erreicht werden. Des Weiteren ist eine gute knöcherne Integration gewährleistet.

Tabelle 2 Hauptvor- und Nachteile der zementfreien Verankerung in der Hüftendoprothetik.

Vorteile	Nachteile
Kürzere OP-Zeit	Schlechtere Primärstabilität
Keine Gewebeschädigung durch Aushärten des Zementpolymer	Fehlende Verankerungsmöglichkeit bei Knochendefekten im Revisionsfall
Weitgehende Vermeidung intraoperativer Embolien	Schwierigkeiten bei subcaptitalen und femoralen Deformitäten (z.B. Dysplasieschaft, erhöhte femorale Antekurvation)
Erleichterte Revision	

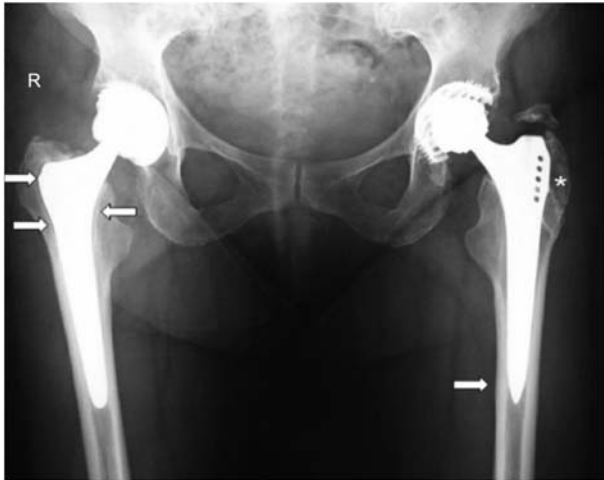

Abbildung 3 Postoperative Beckenübersichtsaufnahme (tief eingestellt) einer 70-jährigen Patientin mit diaphysär verankerten Endoprothesen: Hipstar/Trident (Stryker) rechts (Standzeit 2 Jahre) und Bicon Plus/SL-Plus (Endoplus) (Standzeit 5 Jahre) links. (Rechts) „Radioluzente lines“ bis 2 mm im proximalen Schaftbereich (Pfeile) als Folge der proximalen Relativbewegungen bei distaler Verankerung (Links). Beachte die Verdickung der Corticalis um den verankerten distalen Prothesenteil (Pfeil) sowie die proximale Knochenrückbildung (stress shielding) durch mangelnde Krafteinleitung im Trochanter major (*).

kerung hohe Raten an proximaler Knochenresorption (Abbildung 3). Weiterhin muss die größere Gefahr der Schaftmigration mit konsekutiver Instabilität berücksichtigt werden [65, 70].

Trotz oben beschriebener Nachteile werden bei einer suffizienten Verankerung im distalen Schaftbereich gute Langzeitergebnisse erreicht, wobei verschiedene Langzeitstudien eine Überlebensrate bis zu 96% nach 10 Jahren nachweisen konnten [19, 82].

Bei den neueren epiphysären bzw. epi-metaphysären Implantaten unterscheidet man Oberflächenersatz/Kappen-, Schenkelhals- und Kurzschaftprothesen. (Abbildungen 4–6). Diese unterscheiden sich von den herkömmlichen Standardstielen durch ihren reduzierten Resektionsgrad und dadurch bedingten geringeren Knochenverlust. Jedoch zeigen diese Implantate bei insgesamt vielversprechenden Ergebnissen jedoch nach wie vor signifikant höhere Lockerungs- und Komplikationsraten im Vergleich zu den etablierten Standardstielprothesen [1]. Gerade beim Oberflächenersatz konnten in den 1970er und 1980er Jahren gute Frühergebnisse erzielt werden, welchen jedoch extrem hohe Langzeit-Revisionsraten folgten [17, 25, 30, 83–85, 87, 88]. Ursächlich für das Versagen war meist ein rapider Verschleiß des Polyethylens, welcher zu Osteolysen und konsekutiven Lockerungen geführt hatte. Erst durch die „Wiederentdeckung“ der Metall-Metall-Gleitpaarung aufgrund verbesserter Materialeigenschaften und präziserer Verarbeitung erlebte der Oberflächenersatz in der Hüftendoprothetik eine Renaissance. Es ist jedoch weiterhin offen, ob die theoretischen Vorteile des Oberflächenersatzes sich durch entsprechende Langzeitergebnisse bestätigen [37, 43, 66]. Gerade das vielfach proklamierte, verbesserte Bewegungsausmaß von Kappenendoprothesen wurde erst kürzlich durch eine 3-D-CAD basierte Simulation widerlegt [36]. Bei der Schenkelhalsprothese wird lediglich der Hüftkopf reseziert und der Schenkelhals zur Fixation der Endoprothese genutzt. Aufgrund des dabei entstehenden geringen Knochenverlustes, besteht vor allem beim jungen aktiven Patienten eine gute Rückzugsmöglichkeit auf eine diaphysäre Verankerung bei einem Revisionseingriff. Vergleicht man die Standzeiten der Schenkelhalsprothesen mit denen konventioneller zementfreier Stielprothesen, so muss man feststellen, dass Schenkelhalsprothesen aktuell kürzere Standzeiten aufweisen [70]. Die Kurzstiele verankern metaphysär und im proximalen diaphysären Bereich und fallen somit in ihren Dimensionen deutlich



Abbildung 4 Beispiel einer Kappenendoprothese (Durom® Hip, Zimmer).

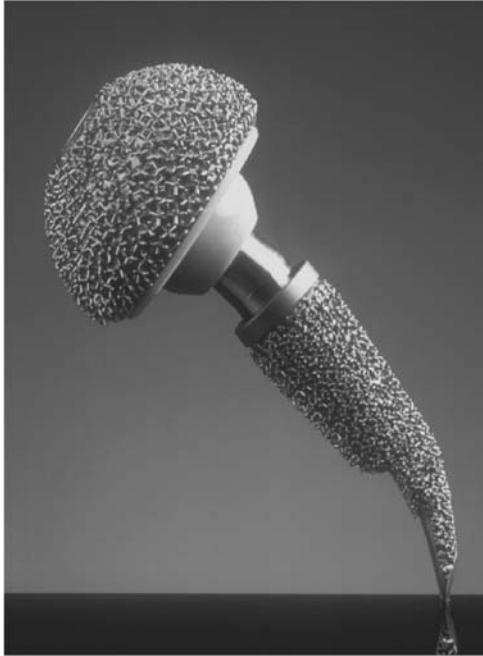

Abbildung 5 Beispiel einer Schenkelhalsendoprothese (CUT Typ A®, ESKA).

kleiner als die bekannten Standardimplantate aus. Für die Ende der 1970er und Anfang der 1980er entwickelten und auf den Markt gebrachten Pipino- und Mayo-Schäfte (Abbildung 6) liegen bereits positive langfristige Ergebnisse vor [49, 57]. Für den Pipino-Schaft fanden sich bei 44 Langzeitverläufen nach über 10 Jahren 82% gute bis sehr gute Ergebnisse. Für die übrigen sich derzeit auf dem Markt befindlichen Kurzstiele liegen lediglich kurz- und teilweise mittelfristige Ergebnisse vor. Auch in diesem Bereich müssen noch weitere wissenschaftliche Langzeitstudien folgen [23].

Bei den acetabulären Implantaten zeigen die zementierten Pfannen höhere Lockerungsraten [31], weshalb hier der Einsatz nur bei alten Menschen mit schlechter Knochenqualität und reduziertem Allgemeinzustand empfohlen wird. Bei den zementfreien Implantaten können nach Art und Ort der maximalen Krafteinleitung verschiedene Verankerungsmechanismen unterschieden werden (Tabelle 1). Unter der sogenannten Press-Fit-Verklebung versteht man eine Verankerungsmethode, bei der der Implantatdurchmesser ca. 1–3 mm größer ist als der gefräste Durchmesser. Die Press-Fit-Pfannen können zur Verbesserung der Primärstabilität zusätzlich mit Schrauben gesichert werden. Dabei ist darauf zu achten, dass bei Pfannen mit Press-Fit-Verklebung die Größenbezeichnung häufig bereits durch den Hersteller als der Größenunterschied zwischen Fräse und Implantat zur Verklebung einberechnet ist. Ein zusätzliches „Unterfräsen“ kann beim Einschlagen zu Acetabulumfrakturen führen. Erst kürzlich wurde beschrieben, dass die großen Kräfte, die beim Einschlagen der künstlichen Hüftpfanne wirksam werden, bereits zu einer mechanischen Verformung derselben führen können. Im weiteren Verlauf ist anzunehmen, dass die

Verformung zu einem rapiderem Verschleiß des Inlays führen kann [18]. Alternativ dazu stehen bei der Implantation zementfreier Pfannen sog. Schraubringe zur Verfügung. Diese zeichnen sich unter anderem durch eine hohe Primärstabilität aus. Gerade bei minimalinvasiven Zugängen muss auf Grund der scharfkantigen Implantate auf einen sicheren Schutz der Weichteile geachtet werden. Bei den Modellen haben sich die sphärischen neben den konischen Schraubpfannen in den letzten Jahren durchgesetzt [32].

Oberfläche

Da die primäre Stabilität der zementfreien Stiele durch einen Kraft-Reib-Schluss erzeugt wird, sind Rauheit und Struktur der Implantat-Oberfläche von großer Bedeutung. Stiele mit direktem kortikalen Kontakt haben meist eine rau gestrahlte Oberfläche. Proximal verankerte Stiele weisen oftmals strukturierte Oberflächen, teilweise mit einer zusätzlichen bioaktiven Beschichtung auf. Bioaktive Oberflächenbeschichtungen, zum Beispiel mit Calciumphosphaten, zielen ebenfalls auf eine verbesserte knöcherne Integration unter Vermeidung eines bindegewebigen Interface zwischen Implantat und Knochenlager ab [22] (Abbildung 7).

Die Implantat-Oberfläche ist insbesondere für die sekundäre Stabilisierung durch Osteointegration mit direktem Zellverbund zur Oberfläche von Bedeutung. Meist sind Implantatoberflächen entweder korundgestrahlt mit einer Mittenrauheit von 4–8 μm [16] oder strukturiert, z.B. durch Titan-Plasmaspray-Beschichtung oder Aufbringung von Trabekeln, Netzen oder Kugeln [69].

Die Porosität der Oberfläche fördert die knöcherne Integration durch Einwachsen des Knochengewebes. Ideal sind

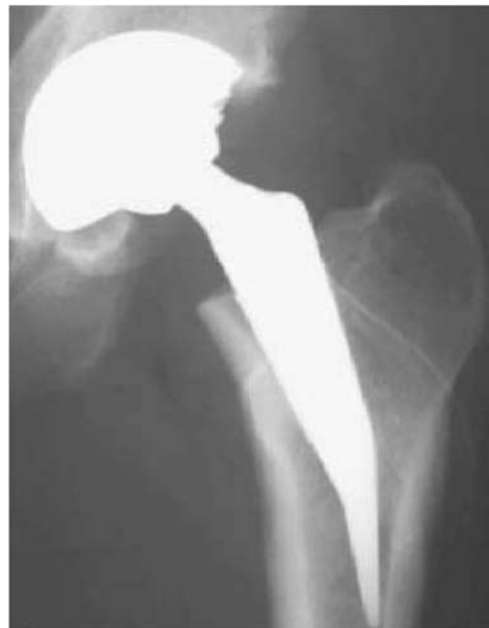

Abbildung 6 Beispiel Kurzschafthoprothese (Mayo-Prothese, Zimmer).

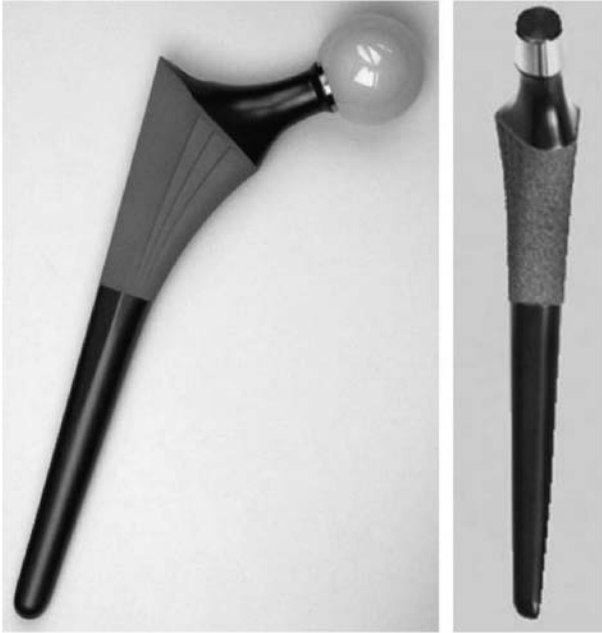

Abbildung 7 Beispiel für einen proximal verankernden Schaft (Symax®, Stryker).

Die proximale Press-fit-Verankerung wird über eine laterale und anteriore Verbreiterung erreicht. Die sekundäre Verankerung findet durch Osteointegration in den Hydroxylapatit beschichteten proximalen Teil des Ti6Al4V Schaftes statt.

interkonnektierende Oberflächen mit einer Porengröße von 100–500 μm [15].

Werkstoffe

Für das zementfreie Pfannengehäuse werden als Implantatmaterialien Kobalt-Chrom-Molybdän-Legierungen (Co-Cr28-Mo6, Co-Ni35-Cr20-Mo10), Titanlegierungen (Ti-Al6-V4, Ti-Al6-Nb7), Reintitan oder Tantal verwendet, während zementfreie Stiele vor allem aus einer Kobalt-Chrom- oder Titan-Legierungen bestehen [9, 10].

Aufgrund vorteilhafter physikalischer, chemischer und bruchmechanischer Eigenschaften werden insbesondere Titanlegierungen in der zementfreien Hüftendoprothetik seit Jahren mit immer weiter zunehmendem Erfolg als Werkstoffe für Implantate eingesetzt. Es gibt keine experimentellen oder epidemiologischen Belege, dass freigesetzte Bestandteile aus Ti-Al6-V4-Legierungen in den typischen Konzentrationen, welche nach Prothesenimplantation nachgewiesen werden, unter normalen Bedingungen zu einer relevanten Gewebeunverträglichkeitsreaktion führen. Des Weiteren wurde für Ti-Al6-V4 keine Karzinogenität beschrieben [26, 61]. Eine dünne, an der Implantatoberfläche vorkommende Titandioxid-Schicht (einige Nanometer dick) ist maßgeblich dafür verantwortlich, dass Titanimplantate vor korrosiven Prozessen im Körper geschützt sind. Jedoch können bei Abrieb- und Verschleißvorgängen erhöhte Titan-Konzentrationen auftreten und zu Osteolysen und aseptischen Lockerungen führen [39].

Die Beschaffenheit der Implantatoberflächen ist für die Interaktion zwischen Knochen und Implantat von maßgeblicher Bedeutung. Gerade für Ti-Al6-V4 konnte ein verbessertes Einwachsverhalten von Osteoblasten beobachtet werden [26]. Durch spezielle Herstellungsverfahren sind jetzt Oberflächen, die eine geringere Kontamination mit Strahlpartikeln aufweisen, zu realisieren. Dadurch können derartige zementfreie Implantate ein verbessertes Einwachsverhalten in das Knochenlager zeigen. Durch verbesserte Materialeigenschaften sind zudem schmalere Halsdurchmesser mit konsekutiv vergrößertem Bewegungsumfang möglich [58, 59].

Artikulierende Flächen

In der Endoprothetik hat die Tribologie („Lehre von Reibung, Verschleiß und Schmierung“) der artikulierenden Flächen eine entscheidende Bedeutung. Die Tribologie ist gemäß Definition der DIN 50232 die Wissenschaft und Technik von aufeinander einwirkenden Oberflächen in Relativbewegungen, welche aus dem englischen Original abgeleitet wurde. Entscheidend ist die Tribologie, da der künstliche Gelenkersatz mit durchschnittlich 1 bis 1,5 Mio. Schritten bzw. Lastwechseln pro Jahr extremen Belastungen ausgesetzt ist [28]. Dabei ist die Gleitpaarung zwischen Kopf und Pfanne bzw. Insert von besonderer Relevanz für die Abriebsituation. Die Gleitpartner werden meist modular mit den im Knochen verankerten Implantatkomponenten gekoppelt (Abbildung 8) [73]. So wird der Hüftkopf über eine Konussteckverbindung auf den Prothesenstiel aufgesetzt. Aus einem Metallstück gefertigte Monobloc-Implantate werden heute aufgrund der fehlenden Möglichkeit, im Revisionsfall isoliert die Gleitflächen zu ersetzen, und der mangelnden intraoperativen Positionskorrektur praktisch nicht mehr verwendet. In Abbildung 8 sind gängige Gleitpartner-Kombinationen dargestellt.

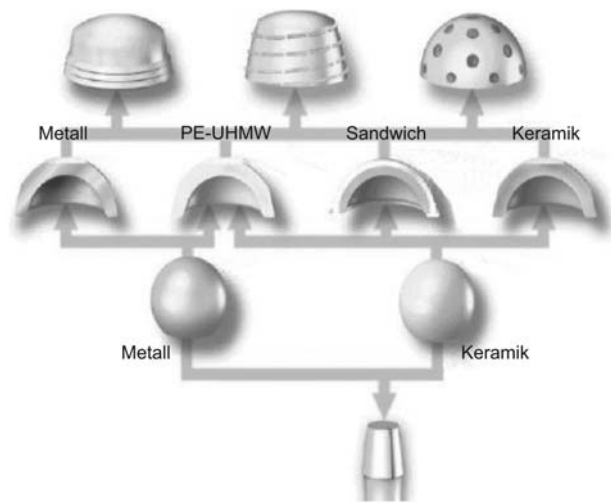


Abbildung 8 Möglichkeiten der gängigen Gleitflächenkombinationen [73].

PE-UHMW, polyethylen ultra high molecular weight.

Als häufigste Gleitpaarung wird derzeit die Kombination Keramik-Polyethylen (PE) eingesetzt, wobei der Schwachpunkt dieser Paarung im Verschleiß des Polyethylens liegt. Die Gleitpaarungen Metall-Polyethylen bzw. Keramik-Polyethylen zeigen Abriebraten von 0,2 mm bzw. 0,1 mm pro Jahr [92]. Eine deutlich höhere Abriebbeständigkeit, mit einer deutlichen Reduktion der Abriebraten gegenüber vernetzten PE (X-PE) der ersten Generation, konnte mit neuen Vernetzungsprozessen erreicht werden [44] (Tabelle 3). Reine Keramikkombinationen sind aufgrund der sehr guten tribologischen Eigenschaften vor allem bei jungen und aktiven Patienten zu erwägen. Allerdings sollte ein Keramikeinsatz nur bei idealer Pfannenpositionierung ohne Vorliegen eines Prothesen-Impingements (Anschlagen des Prothesenhalses am Pfannenrand) eingesetzt werden, um punktuelle Überbelastungen und „Randabplatzer“ zu vermeiden [35]. Die Keramikköpfe müssen sorgfältig auf den Stiel-Konus aufgesetzt werden, da Beschädigungen des Konus zum Bruch des Prothesenkopfes führen können.

Revisionen nach Bruch eines Keramikkopfes stellen eine besondere Problematik in der Endoprothetik aufgrund des Drittkörperverschleißes dar. Aufgrund verbliebener Keramikpartikel zwischen den ausgetauschten artikulierenden Flächen kommt es zu einem deutlich erhöhten Verschleiß (Drittkörperverschleiß), welche mit schlechten Ergebnissen verbunden sind [22] (Abbildung 9). Neuaufgesetzte Metallköpfe können durch verbliebene Keramikpartikel abgeschliffen werden (Abbildung 10). Keramikköpfe bergen aufgrund möglicher Beschädigungen des Konus das Risiko eines erneuten Bruchs.

Beim Teilwechsel sind Metallköpfe oder spezielle Revisionsköpfe aus Keramik (Abbildung 11) zu bevorzugen, sofern der Stiel belassen wird [81]. Als Lösungsansatz bietet sich hier u.a. der Einsatz eines Keramikkopfes mit einem Doppelkonus aus Metall an. Hier wird der Doppelkonus auf den einliegenden Metallkonus aufgesetzt, der Keramikkopf kann auf den unbeschädigten Doppelkonus aufgebracht werden [6].

In Bezug auf die Durchmesser der eingesetzten Prothesenköpfe besteht aufgrund des größeren Bewegungsumfanges und der damit verbundenen geringeren Luxationstendenz (Tabelle 3) ein Trend zu größeren Prothesenköpfen. Bezüglich der verbesserten tribologischen Eigenschaften der neu-

eren Materialien sind auch die früher damit verbundenen Bedenken des vermehrten Abriebs etwas in den Hintergrund getreten.

Operationsplanung

Ziel der Hüftendoprothetik ist die Wiederherstellung eines funktionsfähigen und schmerzfreien Hüftgelenkes unter besonderer Beachtung der biomechanischen Randbedingungen. Dazu gehören die anatomische Rekonstruktion von Hüftkopfmittelpunkt (Drehzentrum), Pfannenversion, Femurrotation, Beinlänge und vertikalem sowie horizontalem Offset (vertikaler und horizontaler Abstand zwischen dem Hüftgelenksdrehpunkt und der Femurschaftachse). Die Köhler-Tränenfigur als am weitesten medial gelegener Punkt der Hüftpfanne kann zur Planung herangezogen werden und hilft bei der Rekonstruktion des natürlichen Drehpunktes des Hüftgelenkes. Hierzu ist eine präoperative Planungszeichnung notwendig, die aus forensischen Gründen in den Patientenunterlagen aufbewahrt werden sollte (Abbildung 12).

Typischerweise wird die Planung an einer tief eingestellten Beckenübersichtsröntgenaufnahme (auf die Symphyse zentriert) mit einem der Planungsschablone entsprechendem Vergrößerungsfaktor durchgeführt. Hierbei können auch präoperativ auftretende Probleme wie Knochendefekte und notwendige Sondergrößen erkannt werden. Gerade die Wiederherstellung des anatomischen Drehzentrums kann z.B. bei Knochendefekten oder bei Dysplasie den Einsatz von Sonderimplantaten oder die Durchführung beispielsweise von Pfannendachplastiken notwendig machen. Die Beinlänge kann über den Prothesenstiel (unterschiedliche CCD-Winkel der Stiele) und Implantationstiefe sowie zu einem geringeren Teil über die Halslänge des Kopfes (unterschiedlich tiefe Bohrung) ausgeglichen werden. Dieses verändert jedoch das Offset, was wiederum die Balance der Muskulatur am hüftnahen Femur beeinflusst [32].

Operationstechniken

Die Darstellung des Hüftgelenkes zur primären Implantation einer Totalendoprothese kann je nach lokalen Verhältnissen

Tabelle 3 Materialien für Gleitflächen, gängige Gleitpaarungen und Kopfgrößen in der Hüftgelenksendoprothetik.

Materialien	
Hart	Keramik (Aluminiumoxid, Zirkonoxid, Mischkeramik) Metall (CoCrMo-Legierungen)
Weich	Polyethylen [ultrahochmolekulares PE (UHMW-PE9 oder quervernetztes PE, „highly cross-linked“ PE)]
Materialkombinationen (Kopf-Inlay)	
Hart-hart	Keramik-Keramik Metall-Metall
Hart-weich	Keramik-PE Metall-PE
Kopfgrößen	
28 mm	Bewegungsumfang ↓ Luxationsneigung ↑ Abrieb ↓
32 mm	Bewegungsumfang ↑ Luxationsneigung ↓ Abrieb ↑
Großköpfe (≥36 mm)	Bewegungsumfang ↑↑ Luxationsneigung ↓↓ Abrieb ↑(↑)

(Voroperationen, Narbenverhältnisse, Deformitäten, Osteotomien) und Erfahrung des Operateurs von ventral, lateral oder dorsal durchgeführt werden [5, 24, 48, 71, 89]. Durch Weiterentwicklungen der Operationstechniken, wachsende Ansprüche der Patienten sowie Berichte über so genannte „minimalinvasive“ Zugänge zeigt sich eine zunehmende Tendenz zur Durchführung kleinerer Zugänge [32]. Jedoch konnte in den bis heute durchgeführten Studien keine Verbesserung durch die minimalinvasive Technik belegt werden [4, 55]. Auch gibt es bisher keine exakte Definition der „minimalinvasiven Chirurgie“ [32]. Problematisch ist hierbei die schwierige exakte Positionierung der Implantate bei schlechterer intraoperativer Übersicht. Hier gewinnt die Erfahrung des Operateurs, aber auch die Navigation große Bedeutung. Zur Verbesserung der Passgenauigkeit wurden vereinzelt und zeitweise OP-Roboter zu Hilfe genommen. Nachteilig waren jedoch die längere OP-Zeit, irreversible Beeinträchtigungen der Weichteile, sowie die aufwendige und kostenintensive präoperative CT-Planung mit hoher Strahlenbelastung. Zudem bestand die Gefahr, dass Justierungsfehler unbemerkt blieben und so zu einer Fehlfräsung des Knochens führten. Demgegenüber steht die computergestützte Navigation. Bei der Schaft- und Pfannennavigation können die Rotationszentren von Acetabulum und Pfanne sowie die Stellung der Implantate genau bestimmt werden [29]. Jedoch ist auch dieses Verfahren mit deutlich längeren

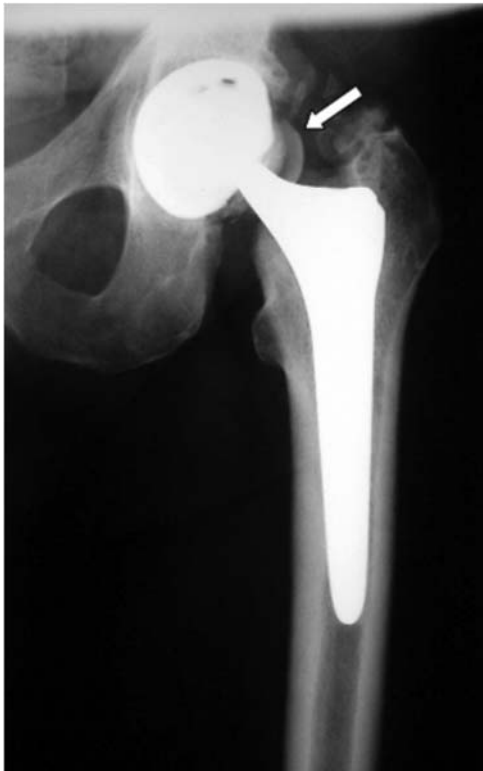

Abbildung 9 Bruch des Keramikkopfes 5 Monate nach der Primärimplantation zusätzlich periartikuläre Ossifikation Brooker II.

OP-Zeiten verbunden und hat sich auf breiter Basis noch nicht durchgesetzt.

Ergebnisse und Komplikationen

Die Hüftendoprothetik hat sich zu einer der erfolgreichsten Operationen der Orthopädie entwickelt, und es liegen sowohl für die zementierte als auch für die zementfreie Implantation gute bis sehr gute Langzeitergebnisse vor. Als repräsentative Ergebnisse werden meist die Resultate des schwedischen Endoprothesenregisters mit mehr als 240.000 erfassten Implantationen zitiert (sogenannte „Schwedenstudie“), wobei hier vor allem die Ergebnisse zementierter Implantate repräsentiert sind [60]. Bei den modernen Implantaten ist mit Standzeiten der Hüftpfannen von >80% und bei den Hüftstielen >90% nach 15 Jahren zu rechnen.

Bei der präoperativen Aufklärung sollte mit dem Patienten das Problem einer Beinlängendifferenz besprochen werden. Zu den relevanten Operationsrisiken zählen zudem Luxationen, periartikuläre Ossifikationen mit Bewegungseinschränkung, aseptische Lockerungen, Infektionen, Becken-, Femurschaft- und Trochanterfrakturen, Hämatome, Nachblutungen, Implantatbrüche, Thrombosen und Embolien (Tabelle 4). Ferner sollte der Patient auf das Risiko einer sekundären Infektion des Implantates durch mögliche Eintrittspforten (z.B. Infektion im Zahnbereich, Panaritium am operierten Bein, etc.) mit der notwendigen frühzeitigen Therapie hingewiesen werden. Weiterhin muss gerade bei jüngeren Patienten die zu erwartende Standzeit einer Endoprothese angesprochen werden. In der Anamnese sollte auch nach Allergien gegen Metalle, insbesondere Nickel und Kobalt, oder gegen Knochenzementbestandteile (Acrylate,



Abbildung 10 Durch Drittkörperverschleiß massiv beschädigter Metallkopf.

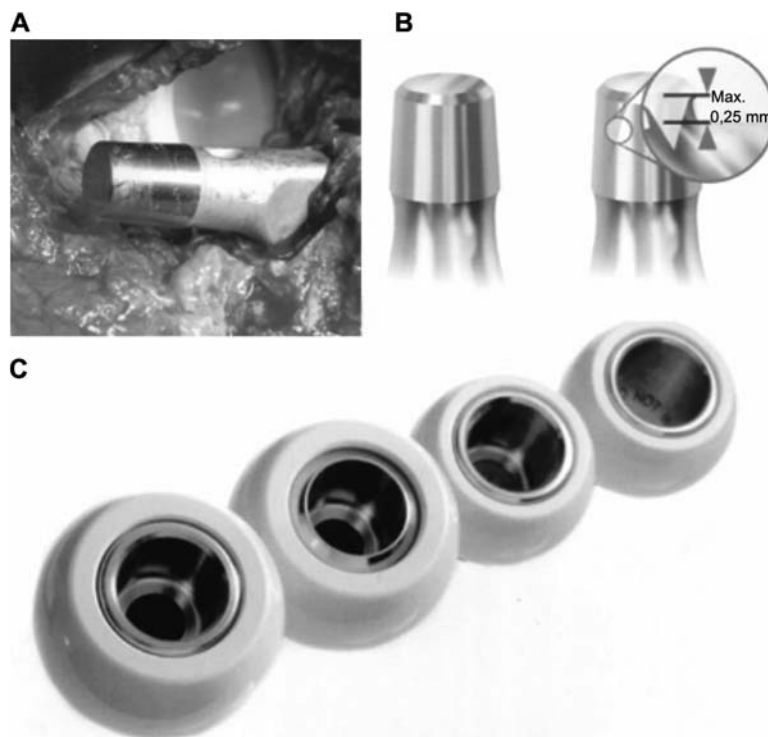


Abbildung 11 Beschädigter Konus im Revisionsfall (A). Konusschäden bis zu einer Breite von max. 0,25 mm können durch die Nutzung mittels Doppelkonus (B) auch im Revisionsfall mit Keramikköpfen (C) versorgt werden (BIOLOX®Option-Systems).

Benzoylperoxid, N,N-Dimethyl-p-Toluidin oder Antibiotika) gefragt werden, da diese mit Unverträglichkeiten und Endoprothesen-Versagen assoziiert sind [3, 67, 68, 75–77].

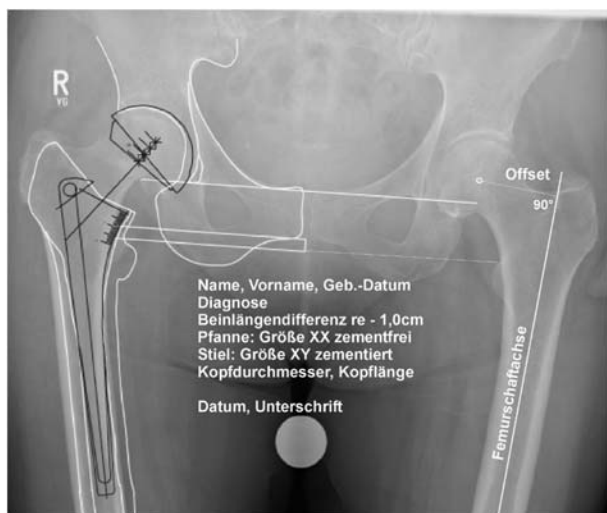

Abbildung 12 Maßstabgerechte Planungszeichnung einer Hüftendoprothese. Zu beachten sind hier die Rekonstruktion des Drehzentrums im Pfannenmittelpunkt sowie die Rekonstruktion von lateralem Offset und Beinlänge, Dokumentation der Patientendaten, der Implantate und Implantatgrößen und Unterschrift des planenden Arztes.

Aseptische Lockerung

Die häufigste Versagensursache von Hüftendoprothesen ist die aseptische Lockerung des Implantates durch partikelinduzierte Osteolysen im Interface zwischen Endoprothese und Knochenlager [60].

Dabei verursachen Abriebpartikel eine chronische Entzündungsreaktion mit Phagozytose und Fremdkörperreaktion der periimplantären Zellen und führen über die Freisetzung von Proteasen zu einer Dysbalance zwischen Osteoblasten und Osteoklasten mit einem lokalen Knochenabbau [13]. Die derzeitige Therapie bei aseptischer Lockerung ist der Prothesenwechsel. Lokale Osteolysen können bei fester Verankerung des Implantates im Einzelfall auch mit einer Spongiosaplastik unter gleichzeitigem Wechsel der Gleitpartner (Inlay und Prothesenkopf) behandelt werden.

Tabelle 4 Ursachen von Revisionsoperationen nach künstlichem Hüftgelenkersatz und relative Häufigkeit [28].

Ursache der Revisionsoperation	Häufigkeit (%)
Aseptische Lockerung	59,7
Luxation	11,1
Tiefe Infektion	8,7
Periprothetische Fraktur	6,9
Technische Fehler	3,2
Implantatbruch	1,4
Schmerzen	1,0
Verschiedene Ursachen	8,0

Periprothetische Infektion

Als eine schwerwiegende Komplikation und dritthäufigster Grund für einen Revisionseingriff ist die periprothetische Infektion zu nennen. Während die Diagnose der Frühinfektion im ersten postoperativen Monat aufgrund des ausgeprägten klinischen Bildes meist keine Schwierigkeiten bereitet, stellt die Diagnostik der chronischen „Low-Grade“-Infektion eine Herausforderung dar. Diese periprothetischen Infektionen sind häufig symptomarm und nur schwer von aseptischen Entzündungsreaktionen zu differenzieren (Abbildung 13). Diagnostisch zeigen bei periprothetischen Infektionen sowohl die Blutkörperchengeschwindigkeit als auch das C-reaktive Protein eine relativ hohe Sensitivität bei geringer Spezifität und werden deshalb vornehmlich zum Infektausschluss eingesetzt. Zur weiteren Diagnostik sollte die mikrobiologische Untersuchung eines präoperativ gewonnenen Punktes mit entsprechender Keimdifferenzierung durchgeführt werden. Die Infektionsrate bei endoprothetischen Eingriffen konnte mit Hilfe moderner Hygieneverfahren (Reinraumtechnik, perioperative Antibiotikaphylaxe, antibiotikahaltiger Knochenzement) signifikant gesenkt werden [20, 22].

Luxation

Die Luxation des Hüftgelenkersatzes tritt meist in den ersten 6 Wochen nach Implantation erstmalig auf und wird in der Literatur mit einer Inzidenz von 1–10% beschrieben [22]. Die erstmalige Luxation führt zu einer Zerreißung des Weichteilmantels sowie der Pseudokapsel und stellt damit eine wesentliche Prädisposition für weitere Luxationen dar. Entscheidend für die Vermeidung eines Prothesen-Impingements oder eines knöchernen Impingements mit konsekutiver Sub- bzw. Luxation sind die Verwendung geeigneter Implantate sowie die adäquate und exakte Implantatposition. Zudem sind die Wiederherstellung der Biomechanik mit suffizienter Weichteilspannung und die intensive postoperative Schulung der Patienten zur Vermeidung luxationsgefährdeter Bewegungen effektive Maßnahmen zur Luxationsprophylaxe. Therapeutisch besteht bei primärer Luxation und geschlossener Reposition die Möglichkeit der externen Stabilisierung

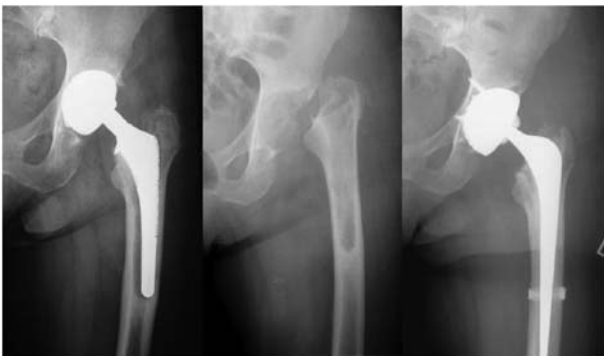

Abbildung 13 Verlauf einer septischen Lockerung 2 Monate nach Primärimplantation mit Girdlestoniesituation nach Ausbau und Reimplantation einer Revisionsendoprothese nach Infektsanierung.

mittels Antiluxationsbandagen. Rezidivierende Luxationen machen meist eine operative Stabilisierung notwendig. Abhängig von der jeweiligen Ursache kann die Therapie beispielsweise mittels Konusverlängerung oder asymmetrischem Inlay erfolgen. Bei ausgeprägten Fehlimplantationen kann nur ein Austausch der Pfanne oder des Stiels einen dauerhaften Erfolg bringen.

Fazit

Die Implantation einer Hüftendoprothese stellt eine der erfolgreichsten orthopädischen Operationen dar. Aufgrund von Fortschritt und Entwicklung in der zementfreien Hüftendoprothetik steht mittlerweile eine Vielzahl von unterschiedlichen Prothesenmodellen zur Verfügung. Für eine Reihe dieser Modelle wiederum liegen bereits gute Langzeitergebnisse vor.

Nach anfänglich kritischer Indikationsstellung finden mittlerweile auch bei älteren Patienten unzementierte Pfannen zunehmend als Standardimplantat Verwendung.

Konventionelle Schaftprothesen stellen derzeit noch das am häufigsten verwendete Implantat in der zementfreien Hüftendoprothetik dar. Obwohl für Kurzschaft ermutigende kurz- und mittelfristige Ergebnisse vorliegen, stehen wissenschaftliche Langzeitstudien aus.

Verbesserte Materialeigenschaften ermöglichen bei Verwendung geeigneter Komponenten ein gesteigertes Bewegungsausmaß bei reduziertem Luxationsrisiko. Jedoch fehlen auch hier bezüglich Abrieb und Standzeiten noch Langzeitstudien.

Zusammenfassend bleibt festzuhalten, dass die zementfreie Hüftendoprothetik bei entsprechender Indikation eine gute therapeutische Option für Patienten mit chronischen Hüftleiden und funktionellen Einschränkungen bietet. Die meisten Patienten haben hierbei eine sehr gute Prognose bezüglich einer Langzeit-Schmerzreduktion und Verbesserung der physischen Funktion.

Erklärung Interessenskonflikt

Die Autoren versichern, dass keine Verbindung mit einer Firma, deren Produkt in dem Artikel genannt oder gezeigt wird, besteht.

Literatur

- [1] Amstutz HC, Beaulé PE, Dorey FJ, Le Duff MJ, Campbell PA, Gruen TA. Metal-on-metal hybrid surface arthroplasty: two to six-year follow-up study. *J Bone Joint Surg Am* 2004; 86-A: 28–39.
- [2] Archibeck MJ, Berger RA, Jacobs JJ, et al. Second-generation cementless total hip arthroplasty. Eight to eleven-year results. *J Bone Joint Surg Am* 2001; 83-A: 1666–1673.
- [3] Bader R, Bergschmidt P, Fritsche A, Ansoerge S, Thomas P, Mittelmeier W. [Alternative materials and solutions in total knee arthroplasty for patients with metal allergy.]. *Orthopade* 2008; 37: 136–142.

- [4] Bal BS, Haltom D, Aleto T, Barrett M. Early complications of primary total hip replacement performed with a two-incision minimally invasive technique. *J Bone Joint Surg Am* 2005; 87: 2432–2438.
- [5] Bauer R, Kerschbaumer F, Poisel S, Oberthaler W. The transgluteal approach to the hip joint. *Arch Orthop Trauma Surg* 1979; 95: 47–49.
- [6] Benazzo F, Falez F, Dietrich M. Bioceramics and alternative bearings in joint arthroplasty – 11th Biolog Symposium Proceedings. Darmstadt: Steinkopf 2006.
- [7] Berend KR, Lombardi AV, Mallory TH, Dodds KL, Adams JB. Cementless double-tapered total hip arthroplasty in patients 75 years of age and older. *J Arthroplasty* 2004; 19: 288–295.
- [8] Boy O. I. Hüft-Endoprothesen-Erstimplantation. In: Qualität sichtbar machen. BQS-Qualitätsreport 2006. V Mohr 2006:72–79.
- [9] Breusch SJ, Aldinger PR, Thomsen M, Ewerbeck V, Lukoschek M. [Anchoring principles in hip endoprosthesis. I: Prosthesis stem]. *Unfallchirurg* 2000; 103: 918–931.
- [10] Breusch SJ, Aldinger PR, Thomsen M, Lukoschek M, Ewerbeck V. [Anchoring principles in hip prosthesis implantation. II: Acetabulum components]. *Unfallchirurg* 2000; 103: 1017–1031.
- [11] Charnley J. Arthroplasty of the hip. A new operation. *Lancet* 1961; 1: 1129–1132.
- [12] Charnley J. A clean-air operating enclosure. *Br J Surg* 1964; 51: 202–205.
- [13] Diehl P, Hantke B, Hennig M, et al. Protein expression of MMP-13, uPA, and PAI-1 in pseudocapsular and interface tissue around implants of loose artificial hip joints and in osteoarthritis. *Int J Mol Med* 2004; 13: 711–715.
- [14] Deutsche Gesellschaft für Orthopädie und orthopädische Chirurgie, and Orthopädie BdÄf. Koxarthrose. In: Leitlinien der Orthopädie. Dt. Ges. f. Orthopädie und orthopäd. Chirurgie, and BdÄf Orthopädie 2002.
- [15] Effenberger H, Imhof M, Richolt J, Rehart S. [Cement-free hip cups. Current status]. *Orthopade* 2004; 33: 733–750; quiz 751.
- [16] Effenberger H, Imhof M, Witzel U, Rehart S. [Cementless stems of the hip. Current status]. *Orthopade* 2005; 34: 477–500; quiz 501.
- [17] Freeman MA. Total surface replacement hip arthroplasty. *Clin Orthop Relat Res* 1978; 134: 2–4.
- [18] Fritsche A, Bialek K, Mittelmeier W, et al. Experimental investigations of the insertion and deformation behaviour of press-fit and threaded acetabular cups for total hip replacement. *J Orthop Sci* 2008; 13: 240–247.
- [19] Garcia-Cimbrello E, Cruz-Pardos A, Madero R, Ortega-Andreu M. Total hip arthroplasty with use of the cementless Zweymuller Alloclassic system. A ten to thirteen-year follow-up study. *J Bone Joint Surg Am* 2003; 85-A: 296–303.
- [20] Geipel U, Herrmann M. [The infected implant. Part I: bacteriology]. *Orthopade* 2004; 33: 1411–1427.
- [21] Gluck T. Die Invaginationsmethode der Osteo- und Arthroplastik. *Berliner Klinische Wochenschrift* 1890; 19: 732–736.
- [22] Gradinger R, Gollwitzer H. *Ossäre Integration*. Berlin Heidelberg, New York: Springer 2006.
- [23] Gulow J, Scholz R, Salis-Soglio G. [Short-stemmed endoprosthesis in total hip arthroplasty]. *Orthopade* 2007; 36: 353–359.
- [24] Hardinge K. The direct lateral approach to the hip. *J Bone Joint Surg Br* 1982; 64: 17–19.
- [25] Head WC. The Wagner surface replacement arthroplasty. *Orthop Clin North Am* 1982; 13: 789–797.
- [26] Head WC, Bauk DJ, Emerson RH Jr. Titanium as the material of choice for cementless femoral components in total hip arthroplasty. *Clin Orthop Relat Res* 1995; 311: 85–90.
- [27] Holt G, Murnaghan C, Reilly J, Meek RM. The biology of aseptic osteolysis. *Clin Orthop Relat Res* 2007; 460: 240–252.
- [28] Holz H, Tscherne W, Regel G. *Gelenkersatz – Entwicklung und derzeitiger Stand*. Deutsche Gesellschaft für Unfallchirurgie, Festschrift 1997.
- [29] Honl M, Schwieger K, Gauck CH, et al. [Comparison of total hip replacements cup orientation and position. Navigation vs. conventional manual implantation of hip prostheses]. *Orthopade* 2005; 34: 1131–1136.
- [30] Howie DW, Cornish BL, Vernon-Roberts B. Resurfacing hip arthroplasty. Classification of loosening and the role of prosthesis wear particles. *Clin Orthop Relat Res* 1990; 255: 144–159.
- [31] Huo MH, Brown BS. What's new in hip arthroplasty. *J Bone Joint Surg Am* 2003; 85-A: 1852–1864.
- [32] Jansson V, Fottner A. Hüftendoprothetik. *Orthopädie und Unfallchirurgie uup2date* 2007; 2: 333–349.
- [33] Judet J, Judet R. The use of an artificial femoral head for arthroplasty of the hip joint. *J Bone Joint Surg Br* 1950; 32-B: 166–173.
- [34] Kellgren JH, Lawrence JS. Radiological assessment of osteoarthritis. *Ann Rheum Dis* 1957; 16: 494–502.
- [35] Kircher J, Bader R, Schroeder B, Mittelmeier W. Extremely high fracture rate of a modular acetabular component with a sandwich polyethylene ceramic insertion for THA: a preliminary report. *Arch Orthop Trauma Surg* 2009; 129: 1145–1150.
- [36] Kluess D, Zietz C, Lindner T, Mittelmeier W, Schmitz K-P, Bader R. Limited range of motion of hip resurfacing arthroplasty due to unfavorable ratio of prosthetic head size and femoral neck diameter. *Acta Orthop* 2008; 79: 748–754.
- [37] Knecht A, Witzleb WC, Gunther KP. [Resurfacing arthroplasty of the hip]. *Orthopade* 2005; 34: 79–89; quiz 90.
- [38] Lappalainen R, Santavirta SS. Potential of coatings in total hip replacement. *Clin Orthop Relat Res* 2005; 430: 72–79.
- [39] Lichtinger TK, Schurmann N, Muller RT. [Early loosening of a cemented hip endoprosthesis stem of titanium]. *Unfallchirurg* 2000; 103: 956–960.
- [40] Ling RS, Charity J, Lee AJ, Whitehouse SL, Timperley AJ, Gie GA. The long-term results of the original Exeter polished cemented femoral component: a follow-up report. *J Arthroplasty* 2009; 24: 511–517.
- [41] Lord G, Marotte JH, Blanchard JP, Guillamon JL, Gory M. [Biological fixation of total hip arthroplasty without cement. Initial evaluation of 200 madreporic prostheses]. *Rev Chir Orthop Reparatrice Appar Mot* 1978; 64 (Suppl 2): 5–13.
- [42] Lord G, Marotte JH, Blanchard JP, Guillamon JL, Gory M. [The fixation of madreporic total hip prosthesis; an experimental study (author's transl)]. *Rev Chir Orthop Reparatrice Appar Mot* 1978; 64: 459–470.
- [43] Maezawa K, Nozawa M, Matsuda K, Yuasa T, Shitoto K, Kurosawa H. Early failure of modern metal-on-metal total hip arthroplasty using a Wagner standard cup. *J Arthroplasty* 2006; 21: 522–526.
- [44] McCalden RW, MacDonald SJ, Rorabeck CH, Bourne RB, Chess DG, Charron KD. Wear rate of highly cross-linked polyethylene in total hip arthroplasty. A randomized controlled trial. *J Bone Joint Surg Am* 2009; 91: 773–782.
- [45] Mittelmeier H. *Keramik-Tragrippen-Prothesen ohne Zement*. *Langenbeck's Archives of Surgery* 1979; 349: 315–319.
- [46] Mittelmeier H, Mittelmeier W. Die geschichtliche Entwicklung der Hüftgelenkendoprothetik. In: Konermann W, H R. Navi-

- gation und Robotik in der Gelenk- und Wirbelsäulen Chirurgie. 2003; 39–68.
- [47] Mockwitz J, Rau B. [Cement-free implanted total hip endoprosthesis of the Mittelmeier model. Clinical experiences and results following 6 years of use mainly in accident-induced hip changes]. *Aktuelle Traumatol* 1987; 17: 170–173.
- [48] Moore AT. The self-locking metal hip prosthesis. *J Bone Joint Surg Am* 1957; 39-A: 811–827.
- [49] Morrey BF, Adams RA, Kessler M. A conservative femoral replacement for total hip arthroplasty. A prospective study. *J Bone Joint Surg Br* 2000; 82: 952–958.
- [50] Morscher E. Principles of acetabular fixation in THR with special reference to the „press-fit cup“. *Acta Orthop Belg* 1993; 59 (Suppl 1): 260–266.
- [51] Morscher E, Bereiter H, Lampert C. Cementless press-fit cup. Principles, experimental data, and three-year follow-up study. *Clin Orthop Relat Res* 1989; 249: 12–20.
- [52] Morscher E, Masar Z. Development and first experience with an uncemented press-fit cup. *Clin Orthop Relat Res* 1988; 232: 96–103.
- [53] Nercessian OA, Wu WH, Sarkissian H. Clinical and radiographic results of cementless AML total hip arthroplasty in young patients. *J Arthroplasty* 2001; 16: 312–316.
- [54] Orlik J, Zhurov A, Middleton J. On the secondary stability of coated cementless hip replacement: parameters that affected interface strength. *Med Eng Phys* 2003; 25: 825–831.
- [55] Pagnano MW, Leone J, Lewallen DG, Hanssen AD. Two-incision THA had modest outcomes and some substantial complications. *Clin Orthop Relat Res* 2005; 441: 86–90.
- [56] Pieringer H, Labek G, Auersperg V, Bohler N. Cementless total hip arthroplasty in patients older than 80 years of age. *J Bone Joint Surg Br* 2003; 85: 641–645.
- [57] Pipino F, Molfetta L, Grandizio M. Preservation of the femoral neck in hip arthroplasty: results of a 13–17-year follow-up. *J Orthopaed Traumatol* 2000; 1: 31–39.
- [58] Prymka M, Vogiatzis M, Hassenpflug J. [Primary rotatory stability of robot-assisted and manually implanted hip endoprosthesis stems]. *Unfallchirurg* 2004; 107: 285–293.
- [59] Racey SN, McCaskie AW, Jones E, Birch MA. Iron and alumina grit blasted TMFZ alloys differentially regulate bone formation in vitro. *Eur Cell Mater* 2004; 7(Suppl): 81.
- [60] Register TSNHA. Annual Report 2004. 2004.
- [61] Ryan G, Pandit A, Apatsidis DP. Fabrication methods of porous metals for use in orthopaedic applications. *Biomaterials* 2006; 27: 2651–2670.
- [62] Scheller G, Jani L. Zementfreie Hüfttotalendoprothesen. In: *Chirurgische Techniken in Orthopädie und Traumatologie*. J Duparc 2005; 265–272.
- [63] Schleicher I, Kordelle J, Jurgensen I, Haas H, Melzer C. [Femoral neck fractures in the elderly – bipolar hemiarthroplasty in total hip replacement]. *Unfallchirurg* 2003; 106: 467–471.
- [64] Schmalzried TP, Harris WH. The Harris-Galante porous-coated acetabular component with screw fixation. Radiographic analysis of eighty-three primary hip replacements at a minimum of five years. *J Bone Joint Surg Am* 1992; 74: 1130–1139.
- [65] Schramm M, Keck F, Hohmann D, Pitto RP. Total hip arthroplasty using an uncemented femoral component with taper design: outcome at 10-year follow-up. *Arch Orthop Trauma Surg* 2000; 120: 407–412.
- [66] Schuh A, Schraml A, Hohenberger G. Long-term results of the Wagner cone prosthesis. *Int Orthop* 2009; 33: 659–644.
- [67] Schuh A, Thomas P, Kachler W, et al. [Allergic potential of titanium implants]. *Orthopade* 2005; 34: 327–328, 330–333.
- [68] Schuh A, Thomas P, Reinhold R, Holzwarth U, Zeiler G, Mahler V. [Allergic reaction to components of bone cement after total knee arthroplasty]. *Zentralbl Chir* 2006; 131: 429–431.
- [69] Schuh A, Uter W, Holzwarth U, et al. [Residual particle free rough surfaces after rough blasting with steel grit in total hip arthroplasty]. *Biomed Tech (Berl)* 2005; 50: 404–407.
- [70] Siebold R, Scheller G, Schreiner U, Jani L. [Long-term results with the cement-free Spotorno CLS shaft]. *Orthopade* 2001; 30: 317–322.
- [71] Smith-Petersen MN. Approach to and exposure of the hip joint for mold arthroplasty. *J Bone Joint Surg Am* 1949; 31A: 40–46.
- [72] Smith-Petersen MN. The classic: evolution of mould arthroplasty of the hip joint by M.N. Smith-Petersen. *J Bone Joint Surg* 30B:L:59, 1948. *Clin Orthop Relat Res* 1978; 134: 5–11.
- [73] Steinhäuser E, Bader R, Mittelmeier W. [Damage analysis illustrated by two cases of broken ceramic inserts. Recommendations for avoiding breakages caused by handling]. *Orthopade* 2004; 33: 332–337.
- [74] Suckel A, Geiger F, Kinzl L, Wulker N, Garbrecht M. Long-term results for the uncemented Zweymüller/Alloclassic hip endoprosthesis. A 15-year minimum follow-up of 320 hip operations. *J Arthroplasty* 2009; 24: 846–853.
- [75] Thomas P. [Allergic reactions to implant materials]. *Orthopade* 2003; 32: 60–64.
- [76] Thomas P, Schuh A, Ring J, Thomsen M. [Orthopedic surgical implants and allergies: Joint statement by the Implant Allergy Working Group (AK 20) of the DGOOC (German Association of Orthopedics and Orthopedic Surgery), DKG (German Contact Dermatitis Research Group) and DGAKI (German Society for Allergology and Clinical Immunology)]. *Hautarzt* 2008; 59: 220–229.
- [77] Thomas P, Schuh A, Summer B, Mazoochian F, Thomsen M. [Allergy towards bone cement]. *Orthopade* 2006; 35: 956, 958–960.
- [78] Thompson FR. Vitallium intramedullary hip prosthesis, preliminary report. *N Y State J Med* 1952; 52: 3011–3020.
- [79] Thompson FR. Experiences with a vitallium intramedullary hip prosthesis. *Tex State J Med* 1953; 49: 749–756.
- [80] Thompson FR. Two and a half years' experience with a vitallium intramedullary hip prosthesis. *J Bone Joint Surg Am* 1954; 36-A: 489–502.
- [81] Thümmler P, Forst R, Zeiler G. *Modulare Revisionsendoprothetik des Hüftgelenks*. Heidelberg: Springer 2005.
- [82] Traulsen FC, Hassenpflug J, Hahne HJ. [Long-term results with cement-free total hip prostheses (Zweymüller)]. *Z Orthop Ihre Grenzgeb* 2001; 139: 206–211.
- [83] Trentani C, Vaccarino F. The Paltrinieri-Trentani hip joint resurface arthroplasty. *Clin Orthop Relat Res* 1978; 134: 36–40.
- [84] Trentani C, Vaccarino F. Complications in surface replacement arthroplasty of the hip: experience with the Paltrinieri-Trentani prosthesis. *Int Orthop* 1981; 4: 247–252.
- [85] Trentani C, Vaccarino FP. The Paltrinieri-Trentani hip joint resurface arthroplasty. *Orthop Clin North Am* 1982; 13: 857–867.
- [86] Urist MR. The principles of hip-socket arthroplasty. *J Bone Joint Surg Am* 1957; 39-A: 786–810.
- [87] Wagner H. [Total joint surface replacement in the hip joint. Preliminary communication]. *Arch Orthop Unfallchir* 1975; 82: 101–106.
- [88] Wagner H. Surface replacement arthroplasty of the hip. *Clin Orthop Relat Res* 1978; 134: 102–130.
- [89] Watson-Jones R. Fracture of the neck of the femur. *Br J Surg* 1953; 36: 787–808.

- [90] Wessinghage D. [Historical aspects of joint prosthesis implantation. A bibliographic study]. *Orthopade* 2000; 29: 1067–1071.
- [91] Wiles P. The surgery of the osteoarthritic hip. *Br J Surg* 1958; 45: 488–497.
- [92] Willmann G. Biokeramik für Anwendungen in der Orthopädie. In: Wintermantel E, Suk-Woo, H. *Medizintechnik Life Science Engineering* 2009; 1601–1610.
- [93] Xenos JS, Callaghan JJ, Heekin RD, Hopkinson WJ, Savory CG, Moore MS. The porous-coated anatomic total hip prosthesis, inserted without cement. A prospective study with a minimum of ten years of follow-up. *J Bone Joint Surg Am* 1999; 81: 74–82.
- [94] Zwemüller K, Semlitsch M. Concept and material properties of a cementless hip prosthesis system with Al₂O₃ ceramic ball heads and wrought Ti-6Al-4V stems. *Arch Orthop Trauma Surg* 1982; 100: 229–236.

Eingereicht: 11. Februar 2009; akzeptiert 22. Juni 2010